Aus der Klinik für Zahn- und Kieferersatz
(Vorstand: Prof. Dr. F a l c k)
und der Klinik für Zahn-, Mund- und Kieferkrankheiten
(Direktor: Prof. Dr. K r a n z)
der Universität München

Ein kritischer Beitrag zur Frage der Abdruckmethodik bei unteren Totalprothesen

Inaugural-Dissertation

zur Erlangung der Doktorwürde in der Zahnheilkunde
verfaßt und einer
Hohen Medizinischen Fakultät
der Bayrischen Ludwig-Maximilians-Universität zu München
vorgelegt von

Hans Hartmann, Zahnarzt,
zur Zeit bei der Wehrmacht

DRUCK: LENGERICHER HANDELSDRUCKEREI, LENGERICH (WESTF.)

Tag der mündlichen Prüfung: 19. August 1940

Referent: Prof. Dr. K. Falck

R. UNIV.
BIBLIOTHEEK
LEIDEN

Gedruckt mit Genehmigung der Medizinischen Fakultät
der Universität München

Meinen Eltern gewidmet

I.

Es ist eine Eigentümlichkeit der wissenschaftlichen Zahnheilkunde, daß ein so fragenreiches Gebiet wie das der unteren Totalprothese in der Literatur eigentlich eine recht seltene Bearbeitung findet. Auf der anderen Seite geschieht in den Fragekästen der Zeitschriften immer wieder die Anfrage: „Ich habe bei einem flachen, stark atrophierten Unterkiefer eine Prothese zu machen, was soll ich tun?“ Oder: „Ich fertigte eine Prothese durch Zinnguß beschwert, ohne Erfolg, was soll ich noch tun?“ Diese Anfragen zeigen, wie aktuell an sich die ganze Fragestellung ist, ein Versuch, mit den kurzen rezeptartigen Antworten etwas anzufangen, zeigt wiederum, daß diese Frage in so engem Rahmen überhaupt nicht zu beantworten ist.

Es soll in dieser Arbeit zunächst einmal allein die Methodik des Abdruckes besprochen werden, wie wir sie aus der Literatur und der gebräuchlichen eigenen Anwendung her kennen. An Hand eines selbst behandelten schwierigen Falles und an Hand der anatomischen und physiologischen Bedingtheiten soll sie eine kritische Bewertung erfahren. Es wird dabei von dem Gedanken ausgegangen, daß eine eingeführte praktische Anwendung auch für die Praxis nur dann einen Wert besitzt, wenn ihr eine genügende systematische Unterbauung beigegeben ist. Davon kann man aber bei der unteren Totalprothese bis jetzt nicht sprechen. Lediglich eine Arbeit macht in neuerer Zeit hiervon eine Ausnahme, deshalb soll diese im entsprechenden Zusammenhang auch besondere Erwähnung finden.

II.

Das *anatomische Bild* des zahnlosen Kiefers kennzeichnet neben dem Muskelbild zunächst einmal der oft stärkere, oft weniger starke Abbau des Kieferknochens. Man kann dabei beobachten, wie diese Atrophie oftmals nicht nur den Processus alveolaris umfaßt, sondern auch auf Corpus mandibulae übergreift. Die verschiedensten Querschnittsbilder ergeben sich dar-



aus für die Front; solche mit noch verhältnismäßig gut ausgebildetem Processus alveolaris, dann solche, bei denen vom Processus alveolaris nur ein spitzer Grad noch übrigblieb, und zuletzt bei Fällen, wo diese Atrophie auch auf Corpus mandibulae überging, Bilder, bei denen dieser spitz ausgezogene Kieferkamm stark nach lingual verschoben erscheint. Im Backzahnbereich wiederum sieht man Bilder mit geringer Atrophie



des Processus alveolaris, dann solche mit spitzer Bildung eines Kammes und zuletzt Fälle mit völligem Verschwinden eines solchen Alveolarkammes. Zu beachten ist dabei, welche verschiedene Beziehung die Ansatzstelle des M. mylohyoideus, die Crista mylohyoidea zur eigentlichen Tragfläche des zukünftigen Ersatzstückes gewinnt. Auf die praktische Bedeutung gehe ich später noch ein. Durch starke Atrophie im Bereiche

der Prämolaren kommt oft das Foramen mentale statt auf der Außenfläche des Kiefers auf dessen Oberfläche zu liegen. Um Druckerscheinungen durch die Prothese zu vermeiden, unterlegt man gerade diese Stelle mit dickerer Zinnfolie, die in der Prothese dann entfernt wird, so daß hier ein Hohlraum statt einer Auflagefläche entsteht. Nicht unerwähnt soll zuletzt die Tatsache bleiben, auf die Balters hinweist, daß durch die Knochenatrophie der Unterkiefer scheinbar an Größe gewinnt, während der Oberkiefer an Größe abnimmt, so daß im höheren Alter der Unterkiefer am Oberkiefer vorbeibeißen kann.

Während das Knochenbild den zahnlosen Kiefer kennzeichnet, gibt das Muskelbild der Mundhöhle eine sehr vielseitigere Gestalt, die wiederum nicht ohne Folgen auf die prothetische Versorgung einer solchen Mundhöhle ist. Durch Atrophie des Kiefers kommen auch die Muskelansätze zur Tragfläche dieser Kiefer in eine ganz verschiedene Lagebeziehung. So kommt es oft vor, daß scheinbar Muskelzüge über den Alveolarkamm des Kiefers hinwegziehen. Das entsteht, wenn durch die Atrophie des Kieferknochens die Ansatzstelle eines vestibulären und die eines lingualen Muskels in der Höhe der Oberfläche des Kieferknochens zu liegen kommen. Dann sieht man, wie beim Anspannen dieser Muskeln an der Stelle des Kieferknochens eine Rinne bleibt. Eine Prothese, die nach einem Abdruck in der Ruhelage der Gewebe angefertigt wurde und die auch den Muskelansätzen aufliegt, wird natürlich bei der Funktion dieser Muskeln in die Höhe gehoben. Es gilt nun auf die verschiedenen hier in Frage kommenden Muskeln aufmerksam zu machen.

Hier ist in der Gesichtsmitte zunächst einmal der *M. orbicularis oris* mit seinem besonderen Anteil dem *M. labii proprius* zu nennen. Während dieser Muskel eigentlich nicht selbst am knöchernen Kiefer ansetzt, so werden doch durch seine Funktion und Verdickung die Schleimhautpartien gehoben, die den Kiefer bedecken. Dadurch kann eine Prothese aus ihrer Lage gehoben werden. Insbesondere verursacht das Lippenbändchen, das durch diesen Muskel gespannt wird, solche Verände-

rungen der Lage einer Prothese. Wenn man sich nun im Vestibulum oris weiter forttastet, so findet man neben dem Lippenbändchen eine Muskellücke; hier befinden wir uns zwischen dem Lippenbändchen und der Ansatzstelle einer Muskelgruppe des *M. incisivus labii inferioris* und des *M. mentalis*, die beide in die Lippe ausstrahlen. Ihre Funktion tritt besonders in Erscheinung beim Küssen und Pfeifen, nach Müller aber auch beim Sprechen, und zwar bei den Lauten o und ö. Wie sich aus der nachstehenden Zeichnung ergibt, liegt die Ursprungs- oder Ansatzstelle in der Gegend des ehemaligen Eckzahnes bis seitlichen Schneidezahnes. Eine Prothese muß also hier eine Aussparung zeigen, eine gute Abdruckmethodik uns diese Stelle anzeigen.

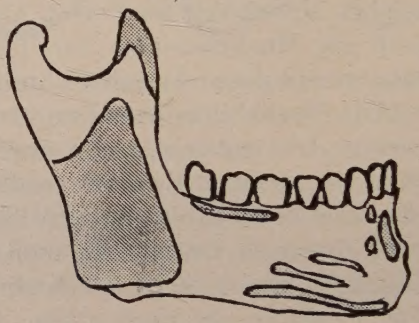

Durch die Atrophie des Kieferknochens tritt auch eine Muskelgruppe in Erscheinung, deren Ursprungsstelle normalerweise von der Oberfläche der Kaueinheiten entfernt liegt. Es ist der *M. triangularis* und der *M. quadratus labii inferioris*. Sie entspringen oder setzen an in der Gegend des 1. Prämolaren. Auch eine Prothese, die nicht auf der Ansatzstelle selbst aufliegt, sondern die hier keine genügende Aussparung findet, wird bei der Verdickung dieser Muskelgruppe in die Höhe gehoben. Diese Muskeln dienen der tieferen Bewegung der Unterlippe, z. B. dem Verschieben der Unterlippe. Wenn wir nun im Mundvorhof unsere Untersuchung fortsetzen, so finden wir in allen Anatomiebüchern die Ansatzstelle des *M. buccinator* dicht

unter den Mahlzähnen angegeben. Auch im zahnlosen Kiefer spüren wir ihn und seine Funktion. Dagegen ist oft zu bemerken, daß in der Gegend des zweiten Molaren sich eine Muskeltasche tasten läßt. Sei es nun, daß durch die Atrophie der Kiefer auch der *Buccinator* eine Veränderung erlitt, weil ja seine Ursprungs- und Ansatzstelle mit verlorenging, oder aber, daß die höher gelegenen Teile dieses Muskels zur Wange hin, die in der *Raphe pterygomandibularis* ihren Ursprung nehmen, stärker ausgebildet sind, und dadurch die schwächere, tiefer gelegene Partie dieses Muskels als Tasche zu ermitteln ist. Praktisch gelang es, einen Teil der Prothesen in diese Muskeltaschen zu lagern, wodurch, wie nachher gezeigt wird, ein viel besserer Halt geschaffen wurde. Weiter rückwärts verschwindet dann der Unterkiefer in den Weichteilen; das Vestibulum oris findet in sanftem Bogen seinen Abschluß. Hier findet sich die Raphe pterygomandibularis als ein massiver Bindegewebsstrang, der einmal von dem *M. buccinator*, zum andern von dem *M. buccopharyngeus* gebildet wird. Beide Muskel bilden den rückwärtigen Abschluß in diesem Bereich. Müller macht noch auf die retromolaren Drüsenpakete hinter den letzten Molaren aufmerksam. Eine Prothese z. B., die diesen Drüsen aufliegt, macht immer Druckstellen bzw. wird abgehebelt.

Auf der lingualen Seite treffen wieder eine ganze Reihe Muskeln auf den Unterkiefer zum Teil mit bindegewebigem Ansatz. Diese Ansatzstellen sind, wie aus der allgemeinen Orthopädie bekannt ist, auf Druck besonders empfindlich. Eine Prothese darf also niemals weiter reichen als bis zu dieser Stelle. Andererseits finden sich Drüsenpakete, Nervenäste und zarte Schleimhautgewebe am Zungengrund, so daß es außerordentlich schwierig ist, die Prothese richtig zu gestalten.

Von den Muskeln, die vom Kieferkörper in die Zunge ausstrahlen, ist zunächst zu nennen der *M. genioglossus*. Seine Fasern verbreitern sich im vorderen und mittleren Teil der Zunge. Der Muskel wirkt am Hereinziehen der gehobenen Zungenspitze als auch beim Herausstrecken der Zunge mit. Durch sein Anspannen hebt sich der Mundboden, und wir sehen

deutlich die Ansatzstelle des Zungenbändchens. An dieser Bewegung wirkt besonders mit der *M. styloglossus*. Dieser tritt von außen her in die Zunge ein, und zwar beidseitig, und hebt durch seine Funktion die gesamte Zunge in die Höhe. Weitere wichtige Muskeln der Zunge sind der M. longitudinalis superior und der M. transversus linguae, die in Gemeinschaft mit den obengenannten Muskeln zu den verschiedenen Bewegungen der Zunge beitragen. Wichtig für unsere Untersuchung ist noch der *M. verticalis linguae*. Bei seiner Funktion plattet sich die Zunge ab, während sie sich bei der Kontraktion der mittleren Fasern zu einer Rinne umbildet. Gerade durch diesen Muskel wird die Zunge bei der Abdrucknahme oft hinderlich. Wir sagen dann dem Patienten, er soll die Zunge heben, dabei wirkt der M. styloglossus, während der M. verticalis zwangsläufig außer Funktion gesetzt wird.

Von den Muskeln im Bereich der Unterzunge interessiert uns besonders der *M. mylohyoideus*, der praktisch den Mundboden ausmacht. Unter ihm verlaufen die *M. digastrici*, über ihm ist die Zunge gelegen und die *Glandula sublingualis*. Der *M. mylohyoideus* entspringt der beidseitigen Crista, von der oben schon die Rede war. Während dieser Muskel in der Jugend sehr stark ausgeprägt ist, atrophiert er im höheren Alter besonders im rückwärtigen Bereich, was man wiederum prothetisch auszuwerten versucht hat, da ja eine Prothese nie tiefer hinabreichen darf als bis zur Ansatzstelle dieser beiden Muskeln. In diesem Bereiche ist auch auf den *N. lingualis* hinzuweisen, der direkt unter der Schleimhaut liegt, ebenso wie auf den *N. hypoglossus*, der an der Außenseite des gleichnamigen Muskels sich befindet. Es kann vorkommen, daß eine Prothese auf diese beiden Nerven zu liegen kommt und drückt.

Von den Muskeln im Bereiche des Pharynx interessiert in diesem Zusammenhang besonders der *M. mylopharyngeus*. Er entspringt als Fortsetzung des M. mylohyoideus an der Crista und setzt sich in den Pharynx fort. In vielen Fällen ist dieser Muskel in seinem vorderen Teil atrophiert, so daß eine Lücke entsteht zwischen M. mylohyoideus und M. mylopharyngeus,

die viele Autoren zum Anbringen einer Verlängerung an die Prothese auszuwerten versuchten. Es würde nun zu weit führen, auch sämtliche übrigen vorhandenen Schlund- und Gaumenmuskeln mit aufzuführen, es soll vielmehr nur darauf hingewiesen werden, daß sie bei den Schluckbewegungen und Zungenbewegungen alle zusammenwirken. So kontrahiert sich zum Beispiel der Pharynx und rundet sich dabei ab. Ein Flügelfortsatz einer unteren Totalprothese kann dadurch, daß er in den Kontraktionsbereich hineinragt, starke Druckbeschwerden verursachen.

Es gilt nun in dieses vielseitige Spiel von Muskulatur, von Knochenverhältnissen und Schleimhautbildern eine Prothese einzufügen, die nicht stört und die verlorengegangene Funktionen zu übernehmen hat. Diese Prothese bedarf zu ihrer Funktion einer gewissen Unterstützungsfläche. Stünde nämlich allein nur die knöcherne, unterlagerte Kiefertragfläche zur Verfügung, so würde in einer großen Anzahl von Fällen ein Totalersatz wenig funktionstüchtig sein, da eine genügend große, nicht von beweglicher Schleimhaut bedeckte Kiefertragfläche verhältnismäßig selten vorkommt. Man kann natürlich auf chirurgischem Wege wieder einen tragfähigen Kieferkamm schaffen. Der geübte Prothetiker dagegen hat sich daran gewöhnt, seine Prothesen auch in Muskeltaschen und Buchten einzufügen, sie auf Muskelzüge aufzulegen, sie von andern halten und tragen zu lassen. Prothetischer und chirurgischer Weg stehen sich also in diesen schwierigen Fällen einander gegenüber.

Unterziehe ich zunächst einmal kritisch den blutigen Weg einer genaueren Betrachtung.

Um die Auflagefläche der Prothese zu vergrößern, führt Wasmund einen Schnitt längs des Kammes und trennt die Schleimhaut vom Periost. Das Kiefertegument wird dann abgehebelt und dort angenäht, wo die neue Umschlagsfalte ansetzen soll. Eine vorher angefertigte oder bereits vorhandene, möglichst bezahnte Prothese wird durch Federnträger gehalten und dient als Tamponhalter. Man kann auch die Gaze fest-

nähen. Meist treten sofort heftige Schmerzen auf; eine sorgfältige Wundbehandlung und Kontrolle wird deshalb bereits vorgeschrieben. Nach 10 bis 14 Tagen zeigen sich dann vom Os her die ersten Granulationen, und nach 4 bis 6 Wochen ist der ganze Vorgang abgeschlossen.

Besondere Beachtung, so wird angegeben, ist der Gegend des *N. mentalis* zu schenken, der am besten umschnitten wird. So schön theoretisch die Sache sich ansieht, so außerordentlich schwer ist sie praktisch durchzuführen. Zunächst einmal gehört der Eingriff nicht zu den Dingen der täglichen Praxis, er gehört in die Hand eines geübten Chirurgen. Eine der Schwierigkeiten wurde bereits erwähnt. Gelingt es wirklich, den N. mentalis zu umgehen, so liegt er nach Durchführung der Operation dann besonders oberflächlich. Druckschädigungen an Nerv und Gefäß sind dann sehr leicht möglich. Eine weitere Gefahr ist darin zu sehen, daß ja der ganze Mundboden mit Ausführungsgängen, Gefäßen und Nerven und der Muskulatur nach unten verlegt werden muß. Gelingt es wirklich, den M. mylohyoideus abzulösen und zu verlagern, dann liegt wiederum die Crista frei und macht weitere Beschwerden. Schwierig ist weiter, die Gewebsteile in ihrer unnatürlchen Lage zu halten. Es kommt zu außerordentlichen Beschwerden, wenn nicht das Mundbodenödem der ganzen Operation ein vorzeitiges Ende setzt. Es sind auch nur sehr wenig Patienten, die sich bereit erklären, einen solchen Eingriff vornehmen zu lassen. Es ist also in der theoretischen, so aussichtsreichen Methode manche Schwierigkeit enthalten, so daß höchstens dem besonders Geübten im Rahmen eines klinischen Betriebes sie zusteht.

Wir sind deshalb gezwungen, auf die durch solche Verfahren entstehenden ausgedehnten Knochenunterlagen zu verzichten und müssen versuchen, durch geeignete Konstruktion und Abdruckmethodik unter Verzicht auf ausgedehnte Kiefertragfläche eine brauchbare Prothese zu erreichen. Dabei spielt nun die Abdruckmethodik eine besondere Rolle. Wir kennen aus der Literatur eine ganze Reihe von Methoden, die Kieferverhältnisse durch geeignete Methoden abzubilden. Ob in der

Zahnheilkunde zuerst Wachs oder Gips für die Abdrücke verwandt wurde, ist unbekannt. Jedenfalls trat als erster Schrott im Jahre 1866 mit einer Guttaperchaabdruck-Methode an die Öffentlichkeit, während kurze Zeit später auch über Gipsabdrücke veröffentlicht wurde. Unterschiedlich war damals eigentlich nur das Material, mit dem die einzelnen Autoren ihre Abdrücke nahmen, wesentliche Unterschiede in der Methodik bestanden sonst nicht. Dagegen bedeutet uns heute ein Guttaperchaabdruck und ein Gipsabdruck etwas grundlegend verschiedenes. Während es mit dem letzteren lediglich gelingt, Schleimhautverhältnisse in einer bestimmten Ruhelage wiederzugeben, ist die Guttapercha besonders geeignet, sich in Buchten und Nischen innerhalb der Muskulatur einzuschieben, um so ein gewisses Bild in der Funktion all der Kieferpartien zu geben, die von diesen Bewegungen relativ wenig betroffen werden. Nach den Erfolgen, die man im Oberkiefer mit dieser Methode gehabt hat, war man auch bemüht, entsprechendes im Unterkiefer zu versuchen, obwohl hier die Verhältnisse, wie weiter unten zu beschreiben ist, ganz anders liegen. Physiologischer oder Bewegungsabdruck steht dabei dem anatomischen oder Zustandsabdruck gegenüber. Es war eine logische Folgerung, daß man versucht war, bereits im Abdruck die Ränder der späteren Prothese zu bestimmen; Druckstellen wurden dabei geringer, im Oberkiefer entstand sogar durch die „Ventilrandgestaltung“ eine gewisse Saugfähigkeit. Weiter hatte man die Möglichkeit, Partien mit tragfähiger Schleimhaut stärker zu belasten als solche mit dünner atrophischer Schleimhaut, und solche mit beweglicher bzw. verschieblicher Schleimhaut auszuschalten. Alles Dinge, die gerade dem physiologischen Abdruck im Oberkiefer zum Siege verholfen haben. Wie steht es aber mit der Abdruckmethodik des Unterkiefers? Eine ganze Reihe von Praktikern schwört auf den Gipsabdruck, andere empfehlen Abdrücke mit plastischer Masse, wieder andere halten die Guttapercha für das geeignete Mittel. Ich will versuchen, an Hand der oben gezeichneten anatomischen und physiologischen Voraussetzungen und einiger Untersuchungen

Klarheit über die Brauchbarkeit der einen oder anderen Methode zu verschaffen. Dabei sollen andere Faktoren, die den festen Sitz einer Prothese bedingen bzw. ihn ausschalten, wie z. B. Druckbelastungen durch richtiges bzw. falsches Aufstellen der Zähne, unberücksichtigt bleiben.

a) Man hat den Gipsabdrücken zum Vorwurf gemacht, daß es mit ihnen nicht gelingt, gerade die Partien des Unterkiefers im Abdruck wiederzugeben, auf die es besonders ankommt. Zum Teil waren auch die Abdrücke verzogen, es ergaben sich Druckstellen, die Prothese saß nicht, so daß eine ganze Reihe von Praktikern von diesem genauesten aller Abdruckmaterialien Abstand genommen hat. Die genaueren Untersuchungen, insbesondere durch Falck, haben nun gezeigt, daß die Mißerfolge nicht vom Gips, sondern vielmehr von den ungeeigneten Löffeln herrührten. Gebräuchlich ist ja immer noch ein Ehricke-Löffel mit solchen für bezahnte und unbezahnte Kiefer. Der Ehricke-Löffel für den unteren Totalabdruck zeigt einen schwertartigen Fortsatz zum Mundboden hin, der keinen anderen Zweck hat, als den Mundboden beim Abdruck herunterzudrücken. Wir verschieben dabei nicht nur den M. mylohyoideus nach unten, sondern zugleich noch sämtliche Drüsenpakete, Schleimhautpartien usw., so daß, wenn wirklich die Prothese auch kleiner gemacht wird, als die im Abdruck wiedergegebenen Partien, sie doch immer noch auf einem gespannten Gewebe lastet. Dagegen fehlt dem Ehricke-Löffel dort ein solcher Fortsatz, wo wir ihn brauchen könnten, d. h. ein solcher, der nicht unter die Lin. mylohyoidea greift, sondern rückwärts hinter sie, also in ein Gebiet hinein, das etwa 1—1,5 cm unterhalb der Lingua liegt; denn ein Gipsabdruck ist nur in dem Bereich, der innerhalb der Löffelgrenzen liegt, genau, da sich sonst der Gips sofort wegdrückt. Wir haben uns in der Klinik nun zum Teil so geholfen, daß wir nach Angaben von Falck den Ehricke-Löffel am schwertartigen Fortsatz gekürzt haben, um ihn nach rückwärts zu verlängern. Besser war es natürlich, die fertigen geänderten Löffel nach Falck zu verwenden, die zugleich den Vorteil haben, daß der horizontale Abschnitt eine engere und

stärkere Wölbung besitzt, was eher der Form des unteren zahnlosen Kiefers entspricht.

Die Erfahrung an der Münchener Klinik mit einigen hundert behandelter Fälle hat ergeben, daß die Flügelfortsätze, so wie sie Falck nach distal hin angab, dort, wo sie möglich sind, eine ungleich bessere Funktion des Ersatzes ergaben. Gerade die so häufigen und ungünstigen horizontalen und transversalen Schubmomente waren wesentlich gebessert. Wir haben zusätzlich zu diesen Erfahrungen folgenden Versuch gemacht.

Bei einer Patientin mit zahnlosem Unterkiefer wurden mehrere Abdrücke mit einem Ehricke-Löffel und die gleiche Zahl mit einem Löffel nach Falck genommen. Ausgewählt für

die Messung wurden davon zwei Abdrücke. Es zeigt sich schon beim Vergleich der beiden Bilder, daß der Abdruck, genommen mit dem Löffel nach Falck, eine viel geschwungenere Gestalt besitzt, so wie wir das von den Unterfütterungsabdrücken mit Guttapercha her kennen. Im Gegensatz dazu gibt der Abdruck mit Ehricke-Löffel lediglich den obersten Kamm wieder. Gerade die vertikalen Teile des Abdruckes, die den seitlichen horizontalen Schubmomenten Einhalt gebieten, vermissen wir.

Bei der Messung wurden die nach diesen Abdrücken gefertigten Modelle mit Zinnfolie belegt und die Folie in ihrer Fläche ausgemessen. Dabei betrug die ganze Fläche

Löffel nach Falck . . . 11,48 cm²,
Löffel nach Ehricke . . 8,06 cm².

Auffallend war nun, wenn man den horizontalen Teil gesondert einer Messung unterzog:

Löffel nach Falck . . . 0,94 cm²,
Löffel nach Ehricke . . 0,87 cm²,

daß beide Methoden kaum voneinander abweichen. Das beweist die in der Praxis bereits gemachte Beobachtung, daß der Hauptunterschied in den vertikalen Teilen des Abdrucks zu suchen ist.

b) Man versuchte natürlich, die günstigen Erfahrungen, die man im Oberkiefer mit Funktionsabdrücken gemacht hat, auch auf den Unterkiefer zu übertragen. Abdrücke mit *plastischer* Masse ergaben dort die besten Erfolge. Zu diesem Zweck empfehlen einige Autoren die Anfertigung eines individuellen Kautschuklöffels (auch hierzu ist ein Abdruck mit dem Löffel von Falck Voraussetzung), dann wird plastische Masse aufgetragen, und unter Bewegungen sollen die Ränder individuell gestaltet werden. Der Versuch, den ich damit anstellte, verlief völlig negativ. Die plastische Masse ist viel zu wenig plastisch, als daß der Mundboden sie wegdrücken könnte. Man kann bis ins Ungemessene plastische Masse auftragen mit dem Erfolg, daß die Prothese hebelt und schwankt.

c) Aus diesem Grunde wendeten sich die meisten Autoren, die mit dem Funktionsabdruck im Unterkiefer arbeiten, der Guttapercha zu. Guttapercha ist ein Material, das in seiner Plastizität zwischen Gips und der Kerr-Masse liegt. Das bedeutet einmal, daß es wohl gelingt, die Guttapercha durch die Bewegungen mit Zunge und Schleimhaut zu verdrängen. Andererseits gilt aber auch hier der Satz, den Falck auf den Gipsabdruck anwandte, der Abdruck ist nur da richtig, wo auch der Löffel hinreicht. Also so wie wir den Löffel gestalten, modelliert sich die Guttapercha.

So einfach, wie dieses Verfahren in den Schriften von Rehm und andern dargestellt wird, ist es in der Praxis nicht. Allein Müller geht genauer den Schwierigkeiten dieser Methode nach. Er formt an Hand eines Kautschuklöffels einen Guttaperchafunktionsabdruck. Dann ersetzt er diese Guttapercha wieder durch plastische Masse und trägt noch einmal Guttapercha auf, er erweitert also den Löffel. Das setzt er in mühsamer Arbeit fort, bis sich keine Guttapercha mehr auftragen läßt. Nach diesem Abdruck fertigt er dann die Prothese. Sehr charakteristisch für seine Methode ist auch, daß er erstmalig versucht hat, durch bestimmte Mundbewegungen die einzelnen obengenannten Muskelzüge sich einprägen zu lassen. Er läßt den Mund spitzen, die Zunge herausstrecken, läßt o und ö sagen und läßt den Patienten schlucken. Das gibt eine genaue Einprägung aller Notwendigkeiten.

Wir haben nun bei einem besonders schwierigen Fall zunächst das Verfahren versucht, wie es Rehm und die Berliner Schule angeben. Dabei standen uns auch die individuell formbaren Löffel aus Kunstharz zur Verfügung. Es handelt sich dabei um durchsichtiges Neohekolith, d. h., einem neuen Pro-

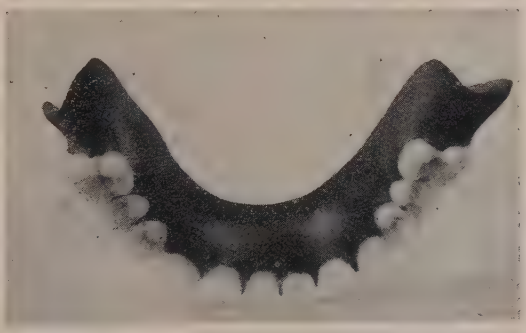

thesenbasiswerkstoff aus Kunststoff, der zirkulär verstärkt ist und einen Zapfen zum Halten trägt. Das Gerät wird serienweise hergestellt. Gedacht ist, man soll es in heißem Wasser erwärmen und zuschneiden. Aber das gelang nicht, das Material war viel zu hart und spröde, als daß es sich auch nur an-

nähernd anbiegen ließ. Ein weiterer Fehler haftet dem Löffel aber an. Der Löffel trägt denselben deutlichen Fortsatz nach unten wie der Ehricke-Löffel, unterhalb der Lin. mylohoidea soll die Prothese Halt finden, dagegen fehlt ihm der günstige Fortsatz nach rückwärts hinter die Linea mylohyoidea.

Günstige Resultate auch mit der fertiggestellten Prothese erzielten wir natürlich mit dem Verfahren von Müller. Wenn das Verfahren auch sehr umständlich ist, so ist es doch der einzige Weg, im Unterkiefer einen wirklichen Funktionsabdruck durchzuführen. Der Vergleich nun mit den erhaltenen Modellen der Falk-Löffel ergab, daß die Müller-Methode die Fläche nur um ein sehr geringes zu vergrößern vermag. Möglich ist es natürlich, daß im einzelnen die Stellen der Belastung und die Stellen, welche freibleiben müssen, besser getroffen werden.

III.

Wenn ich noch einmal den Gang der Untersuchung überschaue, so ergibt sich, daß zwei Wege sich gegenüberstehen, der eine, der mit besonderem Löffel und einem einfachen Gipsabdruck arbeitet, mit fast dem gleichen Erfolg an Flächengröße wie die zweite, weit schwierigere Methode der Guttaperchagestaltung des Abdruckes nach Müller.

Bei dem zweiten Weg ist mit Sicherheit der Rand genau gestaltet, beim ersten Verfahren sind wir gezwungen, entsprechend den anatomischen Bedingtheiten die Begrenzung selbst einzuzeichnen. Was nun den Erfolg beider Methoden betrifft, so glaube ich, stehen sie auf gleicher Stufe; denn auch bei dem Guttaperchaverfahren ist doch immer die Möglichkeit gegeben, daß die eine oder andere Bewegung nicht oder nicht andauernd genug gemacht wurde und sich dann eine Druckstelle herausstellt. Dafür ist aber das Verfahren des Gipsabdruckes wesentlich einfacher.

Zum Schlusse erlaube ich mir, Herrn Prof. Dr. K. Falck für die Überlassung des Themas sowie für wertvolle Anregungen zu danken.

Literaturangabe.

Rehm, Hans (Berlin): Die Randgestaltung der Prothese bei unterem Totalersatz. Bemerkungen zu der gleichnamigen Veröffentlichung von Prof. Falck (München) in Heft 41. Z. R. 1930, H. 43, S. 1886.

Balters, Wilhelm (Bonn): Die Atrophie der zahnlosen Kiefer und deren Bedeutung für die totale Prothese. D. Z. W. 1930, H. 9, S. 452.

Falck, Prof. (München): Die totale Ventilrandprothese unter besonderer Berücksichtigung des Unterkiefers. D. Z. W. 1931, H. 5, S. 231.

Harris, Harold Lytton (Minneapolis): Anatomie des Mundes und ihre Beziehung zur Herstellung oberer und unterer totaler Prothesen. Ref. D. M. f. Z. 1931, H. 22, S. 1131.

Falck, Prof. (München): Plattenprothese. D. Z. W. 1933, H. 12, S. 2163.

Rehm, Hans (Berlin): Die Stabilisierung unterer Totalprothesen unter besonderer Berücksichtigung der Flügelverankerung. Z. R. 1933, H. 4, S. 161.

Falck, Prof. (München): Plattenprothese. D. Z. W. 1934, H. 16, S. 353.

Wirner, Erwin (Erlangen): Aktuelle Bestrebungen zur Funktionsverbesserung der Vollprothese und Versuch einer Systematik der funktionellen Anforderungen. D. Z. W. 1938, H. 25, 26, 27.

Müller, Max (Kiel): Das Problem des totalen Zahnersatzes für den Unterkiefer. D. Z. W. 1939, H. 11.

Rehm, Hans (Berlin): Vermeidung und Behebung von Mißerfolgen bei totalen Prothesen. J. F. Lehmanns Verlag, München u. Berlin.

Waßmund, M.: Lehrbuch der praktischen Chirurgie des Kiefers u. Mundes.

Lebenslauf.

Ich bin am 18. August 1912 in Mannheim geboren. Nach vierjährigem Besuch der Volksschule trat ich in das Realgymnasium Mannheim über. Hier machte ich im Jahre 1934 das Abitur. Anschließend meldete ich mich als Freiwilliger zum Heer. Nach anderthalbjähriger Dienstzeit studierte ich vier Semester Zahnmedizin in Heidelberg, wo ich das Physikum ablegte. Die nächsten drei Semester und das Promotionssemester belegte ich in München.

Am 14. Juni 1939 bestand ich in München das zahnmedizinische Staatsexamen. Von Anfang Juli bis Ende August 1939 war ich als Assistent tätig. Seit 28. August 1939 tue ich meine Pflicht als Soldat an der Front.